J. Bras. Nefrol. 19965; 18(2): 112-117

Biópsia renal percutânea, em crianças, com pistola automática sob orientação ultrassonográfica

Vera Hermina Koch, Márcio Ramalho de Andrade, Renata Blancato da Rocha, Luís Balthazar Saldanha, Yassuhiko Okay

A biópsia renal percutânea é um procedimento importante para o diagnóstico e tratamento de doença renal. Este procedimento tem sofrido modificações técnicas ao longo dos anos. A localização renal por ultrassonografia e a realização da punção biópsia com pistola automática contribuiu para a segurança do paciente e para a qualidade do material obtido. Relata-se a experiência de nosso serviço com a realização de biópsia renal percutânea com pistola automática sob visão ultrassonográfica, no período de 12/92 a 11/94. O procedimento foi realizado com o aparelho Diasonics SPA1000 com sonda de 7.5 mHz e guia acoplado para direcionamento da agulha. Todas as crianças foram sedadas, previamente, com midazolam e submetidas a anestesia local com xilocaína. Após o procedimento, todos os pacientes foram internados para observação por 24 horas. Foram biopsiados 60 casos com idade média 10,3 ± 3,2 anos e peso médio 34.2 ± 11,7 kg. A indicação de biópsia renal foi: síndrome nefrótica 44%, hematúria 22%, lúpus eritematoso sistêmico 28%, vasculites 6%. Utilizou-se agulha tipo Tru-Cut 16G em 58 casos e 14G em 2 casos. A biópsia renal foi efetuada à direita em 58/60 casos. O número de punções renais necessárias para obtenção de material para análise por microscopia óptica (M.O.), imunofluorescência (I.F.) e microscopia eletrônica (M.E.) foi 3,10 ± 1,5. O número médio de glomérulos obtidos por punção foi de 13,8 ± 8,6 para M.O. e 7,4 ± 5,5 para I.F. O material obtido foi tecnicamente insatisfatório em apenas 1/60 casos impossibilitando o diagnóstico histológico. O contrôle ultrassonográfico realizado 24 horas após a biópsia foi normal em 46/60 casos e mostrou hematoma pericapsular em 14/60 pacientes. 54/60 pacientes não apresentaram quaisquer complicações clínicas secundárias ao procedimento, 5/60 apresentaram hematúria macroscópica autolimitada e 1/60 desenvolveu choque neurogênico secundário à formação de hematoma pericapsular, sem hematúria concomitante. Não houve correlação entre número total de punções e incidência de complicações pós-biópsia. Em conclusão, a biópsia renal percutânea feita nos moldes descritos, confirma-se em nossa experiência como procedimento útil, resolutivo e de baixa morbidade. Aconselha-se, no entanto, a manutenção do paciente internado, para observação, por 24 horas, para detecção e cuidado às possíveis complicações.

Unidades de Nefrologia Pediátrica e Radiologia do Instituto da Criança "Prof. Pedro de Alcântara" e Departamento de Anatomia Patológica do Hospital das Clínicas da Faculdade de Medicina da Universidade de São Paulo, São Paulo, Brasil

Endereço para correspondência: Vera Hermina Koch
Instituto da Criança do HCFMUSP
Av. Dr.Enéas de Carvalho Aguiar,647
05403-000- São Paulo- SP.Tel: (011) 30665700

Biópsia Renal - Técnica - Complicações - Pediatria
Renal Biopsy - Biopsy Technique - Complications - Child

Introdução

A biópsia renal percutânea é um procedimento muito utilizado para o diagnóstico e contrôle terapêutico de pacientes com doenças renais. Descrita inicialmente por Ball, em 1934 [1], tornou-se de execução rotineira nos anos 50; tendo, desde então, sofrido múltiplas modificações técnicas, principamente relacionadas à localização renal mais precisa pela fluoroscopia [2], ultrassonografia [3] e tomografia computadorizada [4] entre outros métodos de imagem, que permitiram punções mais orientadas com atenuação do risco de

complicações mais graves .

A utilização de um instrumento automático para punção de partes moles foi descrita inicialmente por Reinish.[5] A facilidade e a eficiência do método motivou Lindgren e col.[6] a adaptá-lo, posteriormente, à biópsia percutânea de órgãos sob orientação ultrassonográfica .

A segurança e eficácia deste sistema para a realização de biópsia renal já foi testada com sucesso na população adulta [7,8,9] e ,em menor número de casos, na população infantil. [10,11,12,13,14] Este relato traduz a experiência dos Serviços de Nefrologia Pediátrica e Radiologia do Instituto da Criança do Hospital das Clínicas da Faculdade de Medicina da Universidade de São Paulo com a biópsia renal percutânea, utilizando pistola automática e agulha descartável, sob visão ultrassonográfica.

A introdução do instrumento automático para a realização de biópsia renal em crianças ocorreu, no Instituto da Criança, em 1992. Tendo em vista que a biópsia renal em crianças é considerada tecnicamente mais difícil do que em adultos,[15] a utilização desta nova metodologia em nossa instituição foi baseada em protocolo prospectivo de investigação, com ênfase nos aspectos de eficácia e segurança do procedimento.

Casuística e Métodos

A - Critérios para inclusão dos pacientes no protocolo

Foram incluídos pacientes com doença renal, com indicação de biópsia renal para fins diagnósticos ou de contrôle terapêutico, com as seguintes características: peso acima de 10 kg, pressão arterial dentro dos limites de normalidade com ou sem medicação anti- hipertensiva, [16] com provas de coagulação normais:[17] tempo de protrombina, tempo de tromboplastina ativada, tempo de trombina e hemograma com plaquetas normais. Pacientes com níveis séricos de uréia acima de100 mg/dl e portadores de rim único foram excluídos do estudo.

De dezembro de 1992 a novembro de 1994 foram biopsiadas 60 crianças, 32 do sexo masculino, com idade de 10.3 ± 3.2 anos (5.0- 18.0) e peso de 34.2 ± 11.7 kg (12.9 - 69.2). A biópsia renal foi indicada para avaliação de: hematúria 13/60 casos (22%), lúpus eritematoso sistêmico 17/60 casos (28%), síndrome nefrótica 26/60 casos (44%) e vasculites em 4/60 casos (6%).

Os pacientes e seus familiares foram previamente esclarecidos sobre os motivos da indicação da biópsia renal e da técnica a ser utilizada. Foram preparados psicologicamente para o evento, após o que se obteve o consentimento informado dos pais.

B - Aspectos técnicos

Os pacientes foram internados no dia da biópsia, em jejum de pelo menos 6 horas. Após exame clínico cuidadoso, foram encaminhados ao Serviço de Radiologia do Instituto da Criança. A localização renal foi feita por ultrassonografia (Diasonics SPA 1000, sondas sectoriais de 5 e 7,5mHz) com o paciente em decúbito ventral, deitado sobre um coxim para apoio abdominal. A sedação foi realizada com midazolam na dose de 0,1 - 0,2 mg/kg, por via endovenosa. Os parâmetros vitais do paciente foram controlados durante todo o procedimento por um dos membros da equipe médica. Com base na avaliação ultrassonográfica de tamanho e posição renais e da distância do polo inferior renal à pele, escolheu-se o rim a ser puncionado e o local mais adequado à punção.

A sonda ultrassonográfica foi então coberta por um invólucro plástico estéril com uma pequena quantidade de gel de ultrassom em seu interior. O contacto ultrassonográfico foi realizado através da aplicação de xilocaína gel estéril na pele do paciente, após assepsia local com iodopovidine. Esta técnica possibilitou o acompanhamento ultrassonográfico, em tempo real, de todo o procedimento. Procedeu-se, então, à anestesia local, por injeção subcutânea de xilocaína a 2% sem vasoconstritor, em todo o trajeto de introdução da agulha. A agulha, já montada na pistola automática (Pro- Mag 2.2, Manan Medical Products, Northbrook, Illinois, USA) (Figura 1), foi então introduzida através de pequena incisão cutânea feita com bisturi e direcionada até o polo inferior renal. Utilizou-se uma agulha tipo Tru-Cut, que possui um componente interior cortante e sulcado e uma bainha exterior lisa. (Figura 2). Quando da aproximação da agulha do local considerado ideal para biópsia, deflagrou-se a pistola automática provocando em avanço inicial da parte interior sulcada por 2.2 cm, seguido imediatamente pelo avanço da bainha exterior. A progressão da agulha dentro do parênquima renal pôde ser frequentemente acompanhada na tela do aparelho de ultrassonografia. O procedimento foi repetido no mínimo duas vezes, o primeiro fragmento renal foi reservado para microscopia óptica (MO) e o material do segundo dividido para exame de imunofluorescência (IF) e microscopia eletrônica (ME). O tamanho máximo de fragmento obtido por este sistema é de 1.7 cm. A adequação do material foi avaliada pela equipe médica, durante a biópsia, considerando a visualização ultrassonográfica do curso de penetração da agulha no parênquima renal e a análise macroscópica do fragmento renal. Macroscopicamente, o fragmento renal revela uma porção avermelhada que corresponde ao córtex renal e outra de aspecto pálido correspondente à medular renal. Através do uso de uma lupa, nota-se a presença no córtex de pontos

de cor vermelha (glomérulos) enquanto a medular renal apresenta aspecto estriado.

O material de biópsia foi encaminhado ao Departamento de Anatomia Patológica do Hospital das Clínicas da Universidade de São Paulo nos seguintes meios de fixação: Dubosq- Brasil (MO), nitrogênio líquido (IF) e glutaraldeído (ME), para análise pelo mesmo patologista. A análise histológica representou o braço "cego" do protocolo pois o patologista não recebeu comunicação prévia sobre a mudança de técnica de biópsia em nossa instituição, anteriormente realizada a mão livre. Considerou-se falha diagnóstica quando o diagnóstico histológico não pôde ser firmado a partir do material fornecido.

Após a biópsia, cada paciente foi encaminhado à enfermaria, com orientação de manutenção de decúbito dorsal horizontal, estímulo à ingesta hídrica e contrôle de parâmetros hemodinâmicos e diurese por 24 horas. A alta do paciente foi precedida de nova avaliação ultrassonográfica.

A análise estatítica foi realizada utilizando o teste de Chi-quadrado e o teste *t* bi-caudado de Student com nível de significância de 5%. Os resultados são expressos como média desvio padrão.

Resultados

No momento da biópsia, 18/60(30%) pacientes não recebiam qualquer tipo de medicação. Dos demais, 33/60 recebiam apenas corticóide; 8/60 corticóide associado a imunosupressores e 1/60 corticóide associado a anti-hipertensivos. A biópsia renal foi realizada no rim direito em 58 pacientes e no esquerdo em 2 pacientes. Nos 2 primeiros casos da série, utilizou-se agulha de biópsia com calibre 14G; nos demais pacientes, julgou-se que a diminuição do calibre da agulha para 16G seria possível sem prejuízo da qualidade do material de biópsia, o que foi feito com sucesso. O número de punções realizadas para obtenção de material foi de 3.1 ± 1.5, variando de 1 a 8, 29/60(48.3%) dos casos foram submetidos a duas punções, 1 caso teve o exame suspenso após a primeira punção por formação de hematoma pericapsular e desenvolvimento de choque neurogênico. O número de glomérulos presentes no fragmento para análise por MO foi 13.8 ± 8.6 (com variação de 1 a 40) e por IF de 7.4 ± 5.5 (variando de zero a 25). Dentre os fragmentos encaminhados para MO, 5/60 (11.7%) apresentavam número de glomérulos inferior a 5 e 20/60 (33%) inferior a 10. Ausência de glomérulos ocorreu em 9/60 (15%) dos fragmentos renais encaminhados para IF. A conclusão do diagnóstico histológico dos casos com ausência de glomérulos à IF foi possível através do uso da reação de imunoperoxidase realizada com o material de MO, à critério do patologista. Não ocorreu, nesta série de pacientes, biópsia de tecido não renal. A ultrassonografia pós-biópsia mostrou-se normal em 46/60 (76.7%) casos; houve formação de pequeno hematoma pericapsular em 14/60 (23.3%) casos. A evolução clínica pós- biópsia foi normal em 54/60 (90%) pacientes; houve desenvolvimento de hematúria macroscópica em 5/60 (8.3%) pacientes e 1/60 (1.7%) paciente apresentou choque neurogênico relacionado à distensão da cápsula renal por sangramento perirenal acontecido imediatamente após a primeira tentativa de punção renal, este paciente estabilizou-se hemodinamicamente após

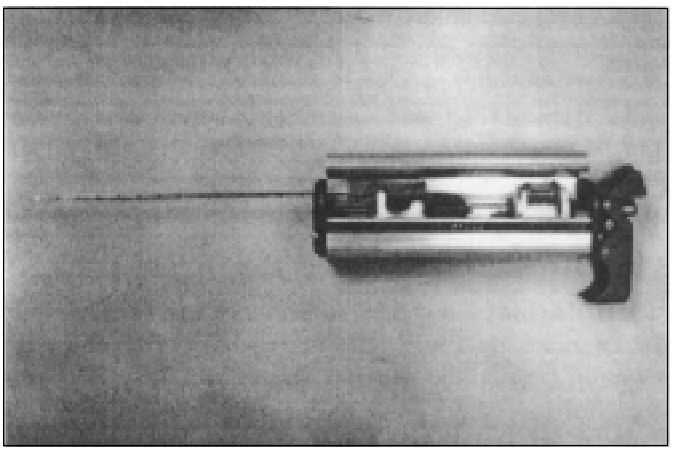

Figura 1 - Aspecto do conjunto formado pela agulha descartável tipo Tru-Cut após encaixe na pistola automática.

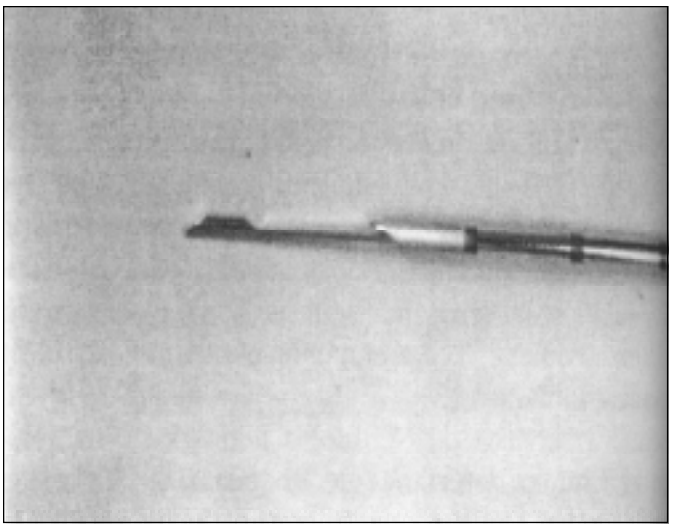

Figura 2 - Ponta da agulha tipo Tru-Cut , em posição de abertura, mostrando um componente interior cortante e sulcado e uma bainha exterior lisa.

expansão plasmática com uso de cristalóide e sedação com meperidina, mantendo os parâmetros hematimétricos no hemograma contrôle, não desenvolvendo hematúria macroscópica posteriormente. Este foi o único caso submetido a esta metodologia de biópsia cujo diagnóstico histológico foi inconclusivo. Não houve significância estatística entre o número de punções realizadas e o desenvolvimento de hematoma pericapsular renal (teste bi-caudado de *t*, intervalo de confiança 5%, $t = -1.01$, $p=0.3$), o mesmo ocorreu em relação ao desenvolvimento de hematúria macroscópica ($t= 1.03$, $p=0.3$).

Discussão

Considera-se que a biópsia renal de crianças é tecnicamente mais difícil do que no adulto devido ao menor tamanho do rim como também pela dificuldade de contar com a colaboração do paciente. [15]

A preparação psicológica de familiares responsáveis pelo cuidado do paciente e do paciente propriamente dito, no que concerne à indicação da biópsia e a técnica a ser executada, aliados à sedação da criança, têm em nossa experiência, humanizado e facilitado o procedimento.

A utilização de pistola automática para punção acoplada à observação ultrassonográfica contínua ("real-time") combina um método não invasivo de localização renal a um sistema de punção percutânea rápido e preciso. Esta combinação de técnicas têm favorecido a obtenção de fragmentos renais com conteúdo maior de glomérulos , portanto, mais adequados para análise histológica do que aqueles obtidos pelo sistema de mão livre, [8,9,18] com redução potencial das complicações inerentes ao procedimento.[8,18] No entanto, o estudo de Burstein e col.[9], comparando resultados de punção biópsia renal, a mão livre e com pistola automática, com agulhas de calibre 14G, chama a atenção para a possibilidade de um maior número de *complicações de maior gravidade* nos pacientes submetidos à biópsia pelo método automático.

O grau de resolutibilidade nesta série é de 59/60 (98.3%), considerando que houve falha em obter diagnóstico histológico em um caso isolado, vítima de choque neurogênico relacionado à primeira punção biópsia. Penna, em nosso meio, apresentou nas primeiras 3030 biópsias renais de sua casuística, a mão livre com agulha tipo Vim-Silverman, não modificada, presença de material contendo glomérulos em 94.7% das punções realizadas.[19] Estes resultados iniciais confirmam a eficiência proporcionada pelo método apresentado em população adulta [8,9] e infantil.[13,14] O número mínimo de glomérulos por amostra de tecido renal para diagnóstico histológico por MO varia de acordo com a nefropatia em análise, sendo maior nos acometimentos focais e naqueles com alto grau de cronicidade. Dependendo portanto da situação em estudo, a obtenção de 5-20 glomérulos para análise por MO [9,14,20,21] é desejável. O diagnóstico por IF pode ser concluído com poucos glomérulos. Em nossa casuística 11.7% das amostras encaminhadas para análise por MO continham número inferior a 5 glomérulos e 15% daquelas enviadas para IF não apresentavam glomérulos. A média inferior de glomérulos para análise por IF em relação ao material de MO verificada nesta série, assim como a falta de glomérulos em 15% das amostras provavelmente se devem à retirada de amostras para IF e ME a partir da divisão do material de uma única punção. Este procedimento se justificava neste protocolo inicial pois, não conhecendo a priori qual seria a segurança da técnica em nossas mãos, optamos pela realização do menor número possível de punções capaz de fornecer material para análise histológica pelos três métodos de estudo classicamente utilizados. Recomenda-se que na biópsia com mecanismo automático este objetivo seja cumprido com um mínimo de duas punções.[8,14,18] Nossos resultados apesar de globalmente satisfatórios, mostram uma média de glomérulos inferior àquela obtida por Bohlin e col [14], em estudo tecnicamente semelhante, no qual 87% das amostras para MO apresentavam mais de 10 glomérulos. Acreditamos que a representatividade glomerular por fragmento renal possa ser melhorada encaminhando-se a totalidade do fragmento obtido para análise pelo patologista, evitando-se a sub-divisão do mesmo em fragmentos menores. Esta medida minimizaria o encaminhamento de fragmento renal sem córtex representada. Não advogamos o uso de agulhas de calibre maior para obtenção de fragmentos mais ricos em glomérulos pois o aumento de calibre da agulha poderia aumentar a morbidade do procedimento.

Separando as complicações potenciais secundárias à biópsia renal percutânea por critério de gravidade [9] em *complicações menores* : hematúria macroscópica e/ou hematomas pericapsulares de resolução espontânea e *complicações maiores* : perfuração de vísceras ôcas, punção de tecido não renal, infecção local ou generalizada, necessidade de transfusão sanguínea ou exploração cirúrgica do rim biopsiado ou óbito, não tivemos em nossa casuística nenhum caso de complicação maior. Quanto às complicações menores, a formação de hematoma pericapsular ocorreu em 14/60(23%) casos e 5/60(8.3%) pacientes desenvolveram hematúria macroscópica autolimitada. Estes dados são comparáveis aos dados de literatura que mostram formação de hematoma pericapsular renal em 13.0- 85.0% dos casos biopsiados [22] e desenvolvimento de hematúria macroscópica em 3-20% dos pacientes de faixa etária pediátrica.[15,20] Penna, apresentou nas primeiras 5000 biópsias renais percutâneas de sua casuística,

a mão livre, com agulha tipo Vim-Silverman não modificada, 7% casos de complicações menores (hematúria, lombalgia) e 0.9% casos de complicações maiores (0.6% hematúria ou lombalgia grave, 0.2% perda renal, 0.1% óbito).[23] Uma descarga parassimpática descrita em 20% dos pacientes submetidos à biópsia renal [24] pode ter facilitado a instalação do choque neurogênico ocorrida em um de nossos pacientes. A formação de fístula artério-venosa pós-biópsia não pôde ser por nós avaliada devido a restrições técnicas impostas pelo tipo de aparelho de ultrassonografia utilizado. Estima-se que estas se desenvolvam em 15% dos pacientes biopsiados, tendo na maioria dos casos resolução espontânea.[20]

Em conclusão, nossa experiência confirma a eficácia e segurança desta metodologia de biópsia em pacientes pediátricos. Trata-se de técnica simples, reprodutível e de fácil aprendizado, permitindo que nefrologistas pediátricos assessorados por ultrassonografistas capacitados e equipamento adequado, possam ser capacitados à realização deste procedimento tão importante para esclarecimento diagnóstico e contrôle terapêutico da doença renal na criança.

Summary

Percutaneous renal biopsy is an important procedure for patients with renal disease. This procedure has suffered many technical modifications since it was first described . Renal localization by ultrasound and the use of an automated biopsy instrument seem to have contributed to patient safety and quality of the cores of tissue obtained. In the 2 year period of 12/92 to 11/94, 60 patients were submitted in our service to a percutaneous renal biopsy with real time ultrasound guidance (Diasonics SPA1000, 7.5 mHz transducer) and a spring loaded biopsy device. Patients' mean age was 10.3 ± 3.2 years and mean weight was 34.2 ± 11.7 kg. Biopsy indication was: nephrotic syndrome (44%), hematuria (22%), systemic lupus eythematosus (28%), systemic vasculitis (6%). The right kidney was biopsied in 58/60 cases. A 16 G Tru-Cut needle was utilized in 58/60 cases, a 14 G needle in 2/60 cases. The average number of passes necessary to obtain two cores of tissue, one for optic microscopy and the other for immunefluorescence and eletronic microscopy (EM) was 3.1 ± 1.5. The average number of glomeruli per specimen was 113.8 ± 8.6 for optic microscopy and 7.4 ± 5.5 for imunefluorescence. Biopsy material was not diagnostic in 1/50 cases. Ultrasound evaluation 24 hours after the procedure was normal in 46/60 patients and revealed perirenal hematoma in 14/60 patients. 54/60 patients showed no clinical alterations after the biopsy procedure. 4/60 developed gross hematuria of short duration and 1/60 had a neurogenic shock secundary to formation of a capsular hematoma without concomitant hematuria. There was no correlation between the number of biopsy passes and the incidence of complications. In conclusion, percutaneous kidney biopsy using the described technique has been in our experience a safe and useful procedure. We recommend, close observation of the patients for 24 hours after the procedure for detection of possible complications.

Referências

1. Ball DP. Needle (aspiration) biopsy. J. Tenn. Med. Assoc. 1934, 27:203-206.
2. Edelmann CM, Greifer I. A modified technique for percutaneous needle biopsy of the kidney. J Pediatr. 1967, 70:81-86.
3. Zeis PM, Spigos D, Samayoa C, Capek V, Aschinberg LC. Ultrasound localization for percutaneous renal biopsy in children. J Pediatr. 1976, 89 :263-265.
4. Synhavsky A, Brown DC. Percutaneous renal biopsy using CT guidance. Minn Med. 1988, 71:543- 4.
5. Reinisch H. Ein neues biopsie- entnamegerat. Arch Geschwulstforsch. 1977, 47:611-615.
6. Lindgren PG: Percutaneous needle biopsy: a new technique. Acta Radiol [Diagn] (Stockh). 1982, 23:653-656.
7. Parker SH, Hopper KD, Yakes WF, Gibson MD, Ownbey JL, Carter TE. Image directed percutaneous biopsies with a biopsy gun. Radiology. 1989, 171:663-669.
8. Cozens NJA, Murchison JT, Allan PL, Winney RJ. Conventional 15G needle technique for renal biopsy compared with ultrasound-guided spring-loaded 18G needle biopsy. Br. J. Radiol. 1992, 65:594-597.
9. Burstein DM, Korbet SM, Schwartz MM. The use of the automatic core biopsy system in percutaneous renal biopsies: a comparative study. Am. J.Kidney Dis. 1993, 22:545-552.
10. Komaiko MS, Jordan SC, Querfeld U, Goodman MD.A new percutaneous renal biopsy device for pediatric patients. Pediatr.Nephrol. 1989, 3:191-193.
11. Poster RB, Jones DB, Spirit BA. Percutaneous pediatric renal biopsy: use of the biopsy gun. Radiology. 1990, 176:725-727.
12. Veiga PA, Moxey-Mims MM, Springate JE, Feld LG. A simple method for percutaneous renal biopsy. Child. Nephrol. Urol. 1991, 11: 196-198.
13. Ogborn MR, Grimm PC. Pediatric renal biopsy in the ambulatory care environment. Pediatr. Nephrol. 1992, 6:311-312.
14. Bohlin AB, Edstrom S, Almgren B, Jaremko G, Jorulf H. Renal biopsy in children: indications, technique and efficacy in 119 consecutive cases. Pediatr. Nephrol. 1995, 201:-203.
15. Sweet M, Brouhard BH, Ramirez -Seijas F, Kalia A, Travis LB. Percutaneous renal biopsy in infants and young children. Clin. Nephrol. 1986, 26: 192-194.
16. Report of the second task force on blood pressure control in children. Pediatrics. 1987, 79:1-25.

17. Donovan KL, Moore RH, Mulkerrin E, Mumar- Bashi W, Williams JD. An audit of appropriate tests in renal biopsy coagulation screens. Am. J. Kidney Dis. 1992, 19:335-338.

18. Kumar A, Mitchell MJ, Aggarwal S, Fraser DB, Trillo AA. Ultrasonography-directed native renal biopsy : comparison of an automated biopsy device with a needle system. Can. Assoc. Radiol. J. 1992, 43:359-363.

19. Penna D de O. Biópsia renal percutânea. Análise da experiência colhida em 3030 biópsias. Tese (doutorado) - FMUSP, Departamento de Clínica Médica. São Paulo,1973.

20. Bouissou F. Technique de la ponction biopsie rénale chez l'énfant. Pédiatrie. 1993, 48:649-653.

21. Corwin HL, Schwartz MM, Lewis EJ. The importance of the sample size in the interpretation of the renal biopsy. Am. J. Nephrol. 1988, 8:85-89.

22. Nybonde T, Mortensson W. Ultrassonography of the kidney following renal biopsy in children. Acta Radiol. 1988, 29: 151-153

23. Penna D de O. Biópsia renal. In Cruz J, Praxedes JN, Cruz HMM eds. Nefrologia, 1# edição, São Paulo,São Paulo, Sarvier, 1995, 85-92.

24. Bolton WK. Nonhemorrhagic decrements in hematocrit values after percutaneous renal biopsies. JAMA. 1977, 238:1266-1268.